

Expansion maxillaire  
Endoalvéolie  
Endognathie

*Maxillary expansion  
Endoalveolia  
Endognathia*

# Endoalvéolie/Endognathie du maxillaire : comment traiter les anomalies du sens transversal ?

C. MELKI-FRÈREJOUAND, C. NAULIN-IFI

*Endoalveolia/endognathia: how can transverse abnormalities be treated?*

**CAMILLE MELKI-FRÈREJOUAND.** Docteur en chirurgie dentaire. Ancien assistant Hospitalo-Universitaire Paris Descartes. Spécialiste Qualifiée en Orthopédie Dento-Faciale. Titulaire du Board Français d'Orthodontie. **CHANTAL NAULIN-IFI.** Docteur en chirurgie dentaire. Docteur en Sciences Odontologique. Docteur d'État en Odontologie. MCU PH honoraire faculté Paris-Diderot. Pratique limitée à l'Odontologie Pédiatrique.

## RÉSUMÉ

Les anomalies du sens transversal du maxillaire sont importantes à diagnostiquer précocement afin d'harmoniser la croissance des maxillaires et permettre à la dentition de se mettre en place dans les meilleures conditions. L'absence de traitement peut être à l'origine d'asymétries squelettiques et/ou de dysfonctions temporo-mandibulaires. Un traitement tardif peut alors nécessiter une prise en charge chirurgico-orthodontique ou obliger à réaliser des compensations dento-alvéolaires à la malocclusion. Le rôle préventif de l'omnipraticien du pédodontiste ou de l'orthodontiste est donc essentiel. Un diagnostic précis et le choix judicieux des moyens de traitement permettent une prise en charge efficace de ces malocclusions.

## ABSTRACT

*Transverse maxillomandibular discrepancies need to be diagnosed early to achieve harmonious growth and allow the dentition to develop under the best possible conditions. The absence of treatment may generate skeletal asymmetries and/or temporomandibular joint dysfunctions. Late treatment can require surgical-orthodontic care; dental-alveolar compensations for malocclusion may also need to be performed. General practitioners, pediatric dentists and orthodontists thus play an essential role in the prevention phase. Accurate diagnosis and informed choice of treatment options allow to effectively manage these types of malocclusion.*

Demande de tirés-à-part : [camille.melki@wanadoo.fr](mailto:camille.melki@wanadoo.fr)

## INTRODUCTION

Les anomalies du sens transversal sont très fréquentes et apparaissent le plus souvent très tôt en denture temporaire. Selon Suri (Suri et Taneja, 2008), ces malocclusions touchent 8 % à 18 % des patients en consultation orthodontique. Les articulés inversés postérieurs bilatéraux représentent 3 à 6 % des patients et sont l'expression d'un hypo développement sévère du maxillaire (Agostino et coll., 2014). Les différentes formes cliniques rencontrées sont l'endoalvéolie et l'endognathie auxquelles peut s'associer une anomalie cinétique : la latérodéviat ion fonctionnelle.

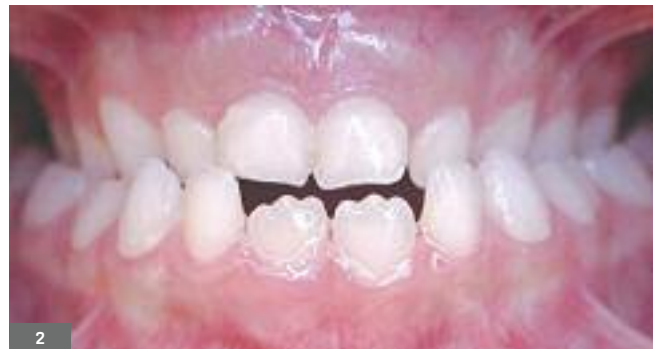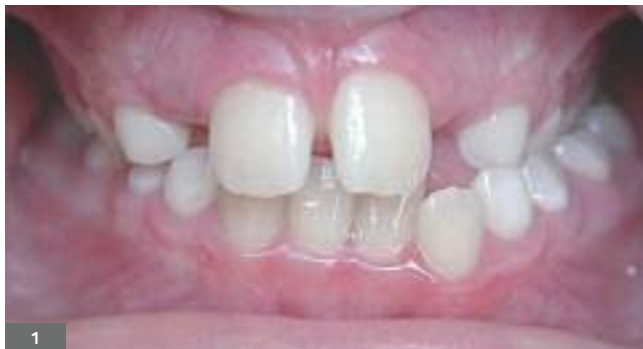Ces anomalies nécessitent une prise en charge précoce afin d'éviter les répercussions fonctionnelles, esthétiques et articulaires. C'est pourquoi l'omnipraticien le pédodontiste ou l'orthodontiste ont un rôle majeur à jouer tant au niveau du dépistage que du traitement.

## ÉTABLISSEMENT DU DIAGNOSTIC

### FORMES CLINIQUES

L'endoalvéolie est une anomalie alvéolaire, les procès alvéolaires sont linguoversés, avec généralement déviation du chemin de fermeture et inversé d'articulé unilatéral (fig. 1).

L'endognathie est une anomalie basale. Le maxillaire est trop étroit mais les procès alvéolaires ont une orientation normale. L'inversé d'articulé est le plus souvent bilatéral (fig. 2).



L'occlusion unilatérale inversée postérieure s'accompagne d'asymétries fonctionnelles et morphologiques influençant la croissance squelettique mandibulaire.

Elle entraîne des perturbations dans l'activité des muscles masticateurs et dans le cycle de mastication. Il peut exister des symptômes de dysfonctions temporo-mandibulaires avec claquements associés (Fédération Française d'Orthodontie 2017).

Ces malocclusions peuvent être dues à des facteurs parafunctionnels (suction pouce, doigt, tétine), dysfunctionnels (ventilation buccale), avoir une origine cinétique (prématurité sur les canines) (Chateau 1975) ou héréditaire.

## INTRODUCTION

*Anomalies in the transverse direction are very frequent and usually appear very early in temporary dentition. According to Suri (Suri and Taneja, 2008), this type of malocclusion affects 8% to 18% of the patients in orthodontic consultation. Bilateral posterior crossbite amount for 3 to 6% of the patients and reflect severe jaw hypoplasia (Agostino et al., 2014). The different clinical forms are maxillary alveolar hypoplasia (endoalveolia) and endognathia which may be associated to a kinetic anomaly: functional lateral deviation.*

*These abnormalities need to be treated early to avoid functional, aesthetic and articular repercussions. That is why general practitioners, pediatric dentists and orthodontists have a major role to play both in screening and treatment.*

## DIAGNOSIS

### CLINICAL FORMS

*Endoalveolia is an alveolar abnormality; alveolar process is lingually inverted, closure path is generally deviated and unilateral crossbite is usually detected (fig. 1).*

*Endognathia is a basal skeletal abnormality. Maxilla is too narrow but the alveolar process is normally positioned. Crossbite is generally bilateral (fig. 2).*

*The posterior inverted unilateral occlusion is associated with functional and morphological asymmetries affecting the mandibular skeletal growth.*

*It alters the activity of masticatory muscles and the masticatory cycle phases. There might be symptoms of temporomandibular joint dysfunctions with associated clicking (French Federation of Orthodontics 2017).*

*This malocclusion can be due to parafunctional factors (thumb/finger/pacifier sucking habit) or dysfunctional factors (mouth breathing); causes may also be kinetic (canine prematurity) (Château 1975) or hereditary.*

### ANAMNÈSE

Les anomalies du sens transversal sont souvent associées à des troubles de la fonction ventilatoire. Il est important, non seulement de consulter le carnet de santé, mais de se renseigner sur le passé ORL du jeune patient (rhinites chroniques ? terrain allergique ? ronflement nocturne ? SAOS ?). Les réponses vont ainsi pouvoir nous orienter vers un éventuel profil de ventilateur buccal.

Il faut également interroger le patient sur ses habitudes de succion non nutritive (pouce, tétine, langue...).

Plus généralement, il faut déterminer le degré de maturité squelettique du sujet afin d'évaluer son potentiel de croissance et la possibilité de réponse à une stimulation orthopédique.

### EXAMEN EXOBUCCAL

La posture et plus particulièrement le port de tête sont des signes révélateurs. L'enfant ventilateur buccal présente une lordose cervicale et cyphose thoracique majorée.

Certaines anomalies du sens transversal engendrent une asymétrie faciale. Il est indispensable de faire l'analyse du visage de face. Le plan sagittal médian qui passe entre les deux yeux et par la pointe du nez est l'axe de « symétrie » du visage. Dans les cas de latéro déviation, le menton est dévié par rapport au plan sagittal médian (fig. 3).

Les lignes biophryaque, bipupillaire et bicommissurale peuvent ne pas être parallèles entre elles.

Un déficit transversal du maxillaire peut avoir des répercussions faciales : la lèvre supérieure est peu soutenue, les sillons naso-géniens sont souvent marqués. Lors du sourire, on observe une étroitesse de l'arcade maxillaire laissant apparaître des corridors buccaux sombres et inesthétiques au niveau des commissures labiales (Sorel et coll., 2004).

L'enfant ventilateur buccal présente souvent des cernes, une pâleur, des pommettes plates, une largeur du nez et des orifices nasaires diminuée, des lèvres sèches et disjointes, un sillon labio-mentonnier marqué (fig. 4).

### ANAMNESIS

*Transverse discrepancies are often associated with disorders of the respiratory system. It is not only important to read the young patient's health record but also to inquire about his/her ENT history (chronic rhinitis? Allergic background? Snoring during sleep? OSA?). The answers to these questions can highlight a mouth breathing habit.*

*It is also necessary to ask the patient about his/her non nutritive suction habit (thumb, pacifier, tongue...).*

*More generally, it is necessary to assess the patient's level of skeletal maturity in order to evaluate his/her growth potential and the possible response to orthopedic stimulation.*

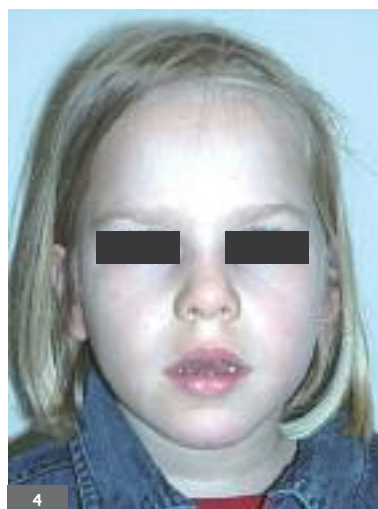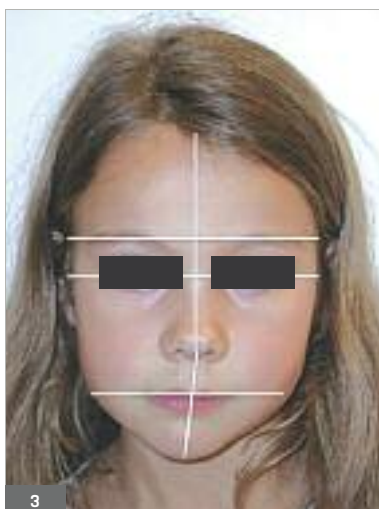
### EXOBUCCAL EXAMINATION

*Posture and more specifically head posture are telltale signs. Children who breathe through their mouth suffer from cervical lordosis and increased thoracic kyphosis. Some transverse abnormalities result in facial asymmetry. It is essential to analyze the full front view of face. The median sagittal plane passing between the eyes and by the tip of the nose is the facial "symmetry" axis. In case of lateral deviation, the chin deviates from the median sagittal plane (fig. 3).*

*Bi-pupillary, bi-commissural and eyebrow lines may not be parallel to one another.*

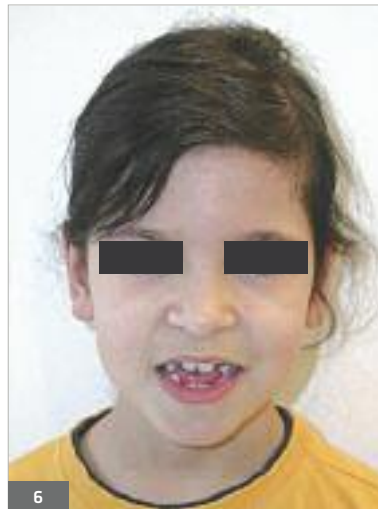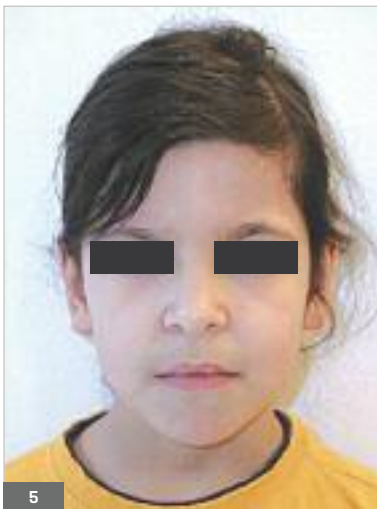*Maxillary transverse deficit may have facial implications: the upper lip is poorly supported, nasolabial folds are often marked. When the patient smiles, a narrowness of the maxillary arch can be observed, revealing unaesthetic and dark buccal corridors around labial corners (Sorel et al., 2004).*

*Mouth breathing children are often pale and have dark rings under the eyes, flat cheekbones, reduced width of nose and nostrils, dry lips that don't quite close, a deep mento-labial fold (fig. 4).*



Dans les cas de latérodéviation, le patient est symétrique au repos et asymétrique en intercuspidation maximale (fig. 5 et 6).

*In cases of lateral deviation, the patient's face is symmetric in resting position and asymmetric in maximum intercuspation (fig. 5 and 6).*



#### EXAMEN ENDOBUCCAL

L'occlusion inversée molaire peut être bi ou unilatérale. Bilatérale, elle reflète une insuffisance importante du maxillaire avec le plus souvent une composante basale (endognathie). Unilatérale, elle montre une insuffisance transversale moindre qui est le plus souvent associée à une latérodéviation de la mandibule, nécessaire à une intercuspidation fonctionnelle.

Le calcul de la dysharmonie du sens transversal (DST) se fait en comparant la distance entre les cuspides palatines de 16 et 26 et la distance séparant les fosses centrales de 36 et 46. Elle permet de quantifier le déficit transversal avant toute thérapeutique et de suivre son évolution au cours du traitement.

L'observation clinique évalue (Sorel et coll., 2013) :

- 1 - La forme du palais : largeur et profondeur.
- 2 - L'orientation et l'inclinaison des procès alvéolaires qui nous permettront de différencier endognathie et endoalvéolie. Dans l'endognathie, les procès alvéolaires sont droits ou inclinés en dehors. Dans l'endoalvéolie, les procès alvéolaires sont fortement inclinés en dedans.
- 3 - La courbe de Wilson : elle est fortement augmentée dans les cas d'endognathie maxillaire et diminuée dans les cas d'endoalvéolie maxillaire
- 4 - La déviation des milieux inter incisifs et des freins labiaux.
- 5 - Défaut d'abrasion des pointes canines et des cuspides linguales supérieures et vestibulaires inférieures au niveau du secteur dévié.
- 6 - La taille, la forme des amygdales palatines (encombrement pharyngé).
- 7 - Une béance antérieure est fréquemment associée à l'endognathie maxillaire chez le ventilateur buccal (Sorel 2004).

#### ENDOBUCCAL EXAMINATION

*Molar inverted occlusion can be bi- or unilateral. Bilateral highlights a severe maxillary deficiency with most of the time a basal skeletal abnormality (endognathia). Unilateral shows a smaller transverse deficiency which is generally associated with a mandibular lateral deviation, necessary for functional intercuspation.*

*Transverse direction deficiency can be measured by comparing the distance between the palatal cusps of 16 and 26 and the distance separating the central fossae of 36 and 46. It allows to quantify transverse deficiency before starting any therapeutics as well as to follow its evolution during treatment.*

*The clinical observation assesses (Sorel et al., 2013):*

- 1 - The shape of the palate: width and depth.*
- 2 - The orientation and inclination of the alveolar process which will allow to differentiate endognathia from endoalveolia. In endognathia, alveolar processes are straight or tilted outwards. In endoalveolia, alveolar processes are strongly tilted inwards.*
- 3 - Wilson curve: it is considerably increased in cases of endognathia and reduced in cases of endoalveolia.*
- 4 - The deviation of interincisal midlines and labial frenulum.*
- 5 - Lack of abrasion of canine points and upper lingual as well as lower vestibular cusps in the deviated sector.*
- 6 - The size and shape of palatine tonsils (pharyngeal congestion).*
- 7 - Anterior open bite is frequently associated to maxillary endognathia in mouth breathers (Sorel, 2004).*

### EXAMEN FONCTIONNEL

Il faut rechercher :

- 1 - Une ventilation nasale perturbée, en première intention, à l'aide d'un miroir de Glatzel.
  - 2 - Une position basse de la langue et la persistance d'une déglutition primaire (interposition linguale lors de la déglutition).
  - 3 - L'étude de la position centrée permet de faire le diagnostic différentiel.
- En l'absence d'anomalie, les milieux incisifs sont alignés ; s'ils ne le sont pas, il peut s'agir soit d'un problème d'origine dentaire avec déviation d'un des milieux, soit d'une anomalie cinétique (latérodéviation).  
Lorsqu'il existe une endoalvéolie, la Relation Centrée entraîne une occlusion de cuspide/cuspide inconfortable lors de la mastication.

### DIAGNOSTIC DIFFÉRENTIEL

En résumé, le diagnostic différentiel entre endoalvéolie et endognathie se fait sur l'orientation des procès alvéolaires et la mesure de la DST.  
Le diagnostic différentiel entre latérodéviation cinétique et structurale se fait par la comparaison entre ICM et ORC.  
Le diagnostic différentiel entre une occlusion inversée unitaire (molaire permanente, molaire temporaire ou canine temporaire) et un déficit de l'ensemble de l'arcade dentaire est à rechercher afin d'établir la meilleure stratégie thérapeutique.

### RÔLE DU PÉDODONTISTE ET DE L'OMNIPRATICIEN DANS LE DÉPISTAGE PRÉCOCE

Le traitement d'une occlusion inversée postérieure unilatérale avec déviation mandibulaire se justifie par le faible taux de correction spontanée (0 à 9%) (fig. 7).

### FUNCTIONAL EXAMINATION

*It is necessary to look for:*

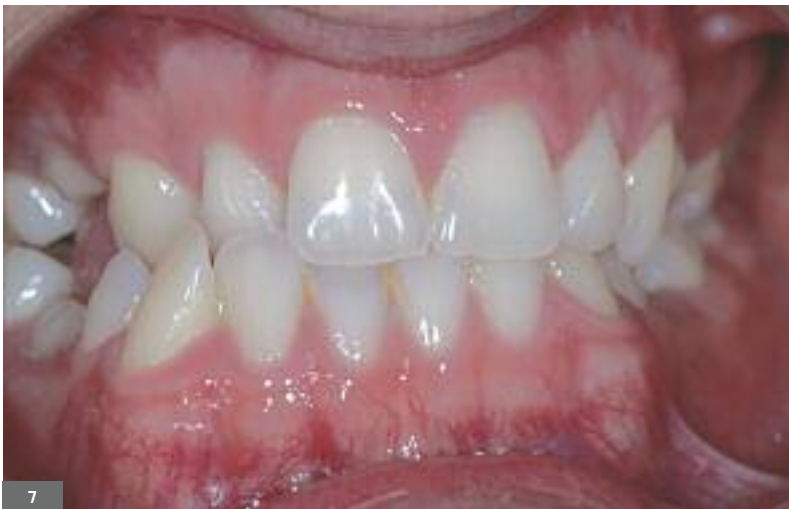- 1 - In first intention, altered nasal respiration with a Glatzel mirror.*
- 2 - A low tongue posture and the persistence of primary deglutition (lingual interposition during deglutition).*
- 3 - Analysing the centric position allows to make the differential diagnosis. When there is no anomaly, incisal midlines are aligned; when they are not aligned, it can either indicate a dental problem with deviation of one of the midlines, or a kinetic anomaly (lateral deviation). In case of endoalveolia, centric relation generates an uncomfortable cusp to cusp relationship during mastication.*

### DIFFERENTIAL DIAGNOSIS

*In short, differential diagnosis between endoalveolia and endognathia is based on the orientation of alveolar processes and the measurement of transverse discrepancies.  
Differential diagnosis between kinetic and structural lateral deviation can be made by comparing MIP and CR.  
Differential diagnosis between single-tooth inverted occlusion (permanent molar, temporary molar or temporary canine) and a deficiency in the whole dental arch needs to be made in order to define the best therapeutic strategy.*

### ROLE OF PEDIATRIC DENTIST AND GENERAL PRACTITIONER IN EARLY SCREENING

*Treatment of unilateral posterior inverted occlusion with mandibular deviation can be justified by the low rate of spontaneous correction (0 to 9%) (fig. 7).*





Le rôle de l'omnipraticien du pédodontiste ou de l'orthodontiste est essentiel car il est impératif d'intercepter cette anomalie, d'agir précocement pour empêcher l'aggravation de la malocclusion et d'éviter l'installation d'une dysmorphie qui se compliquera avec l'âge. Observer la posture des jeunes patients dès leur arrivée dans la salle d'attente, identifier les signes cliniques et fonctionnels est fondamental et fait partie intégrante de notre exercice. Pouvoir traiter tôt ou savoir référer précocement est primordial.

Une revue Cochrane évaluant l'efficacité des traitements de l'occlusion inversée postérieure met en évidence que les traitements sont le plus souvent conduits en période de denture mixte (8 à 10 ans) (Agostino et coll., 2014). Cette phase interceptive permet un déverrouillage de l'occlusion indispensable aux autres phases thérapeutiques, ainsi qu'une croissance harmonieuse des maxillaires tout en facilitant la mise en place de la denture permanente.

Baccetti et coll. ont ainsi cherché à évaluer si l'expansion du maxillaire pouvait avoir une incidence sur le taux d'éruption de canines non évoluées et en situation palatine. Leur étude a porté sur 60 patients en denture mixte stable présentant une constriction de l'arcade maxillaire sans déficience transversale squelettique du maxillaire, avec des canines incluses en situation palatine.

Les résultats montrent une augmentation significative du taux d'éruption des canines chez le groupe ayant eu une expansion transversale du maxillaire (65,7 %) par rapport au groupe témoin (13,6 %). L'expansion transversale du maxillaire en denture mixte stable est donc une alternative dans la prévention du risque d'inclusion des canines maxillaires (Bacetti 2009).

Il sera cependant nécessaire, avant toute thérapeutique, de supprimer les parafunctions.

La multiplication des campagnes de prévention bucco-dentaire a amené les parents à consulter leur praticien traitant plus tôt et plus fréquemment : le dépistage précoce de ces anomalies a donc été amélioré (dispositif « M'T dents »).

## TRAITEMENTS

Le traitement commun aux articulés postérieurs inversés est l'expansion maxillaire. Le choix thérapeutique est basé sur l'activité de la suture maxillaire (âge du patient), la mesure du déficit transversal, le stade de dentition et la coopération du patient.

Dès l'âge de 4-5 ans, on peut pratiquer le meulage des canines.

Avant tout traitement, il est nécessaire que l'enfant ait cessé toute habitude déformante

L'expansion doit être sur-corrective et la période de contention atteindre au moins 6 mois (**cas clinique 1**).

*The role of the general practitioner, the pediatric dentist or the orthodontist is essential because it is necessary to intercept this anomaly and react early in order to prevent an aggravation of malocclusion and to avoid the development of a dysmorphism which will become more serious over the years. Observing young patients' posture as they arrive in the waiting room, identifying the clinical and functional signs are fundamental elements in our activity. Being able to treat early or knowing when it is necessary to refer a patient is also essential.*

*A Cochrane review assessing treatment efficiency in cases of posterior inverted occlusion highlights that such treatments are most of the time performed in mixed dentition (i.e around 8-10 years old) (Agostino et al., 2014). This interceptive phase allows to unlock the occlusion, an essential step before starting any other therapeutic phases, and to provide harmonious growth of maxilla and mandible while facilitating the development of permanent dentition.*

*Baccetti et al. have tried to assess whether maxillary expansion might have an incidence on the eruption rate of ectopic and palatal displaced canines. Their study included 60 patients in steady mixed dentition phase presenting maxillary constriction with no skeletal maxillary transverse deficiency but with palatally impacted canines.*

*The results showed a significantly higher eruption rate of canines in the group who had maxillary transverse expansion (65.7%) compared with the control group (13.6%). Maxillary transverse expansion in steady mixed dentition is thus an alternative to prevent the risk of impacted maxillary canines (Bacetti, 2009).*

*However, it will be necessary to eliminate all the parafunctions before starting any therapeutics.*

*The growing number of oral health prevention campaigns have encouraged parents to consult earlier and more frequently their attending practitioner: early screening of these anomalies was thus improved (French prevention campaign "M'T dents" – as in: "LuvUrTeeth").*

## TREATMENTS

*The most common treatment for posterior crossbite is maxillary expansion. The therapeutic choice is based on the activity of midpalatal suture (patient's age), the measurement of transverse deficiency, the dentition phase and the patient's cooperation.*

*Around 4-5 years old, it is possible to grind canine teeth. Before starting any treatment, the child must get rid of his/her noxious habits.*

*An overcorrection expansion protocol must be applied and the contention phase must last at least 6 months (**clinical case 1**).*

Une rééducation fonctionnelle doit également être mise en place si nécessaire.

L'âge classique de prise en charge correspond à la denture mixte (entre 6 et 8 ans en fonction de la maturité de l'enfant).

En effet, la croissance du maxillaire s'achève vers 6 ans mais la suture reste active jusqu'à la puberté. Cependant l'accroissement des interdigitations rend difficile l'expansion à partir de 12 ans (Garib et coll., 2006).

La rupture de ces interdigitations, pour séparer les maxillaires, nécessite une force importante ; il en résulte des mouvements dentaires de version vestibulaire avec un risque de fenestration osseuse et de récession parodontale (Petren et Bondemark, 2008), une douleur à l'activation de l'appareil d'expansion et un risque de récurrence augmenté malgré l'hypercorrection.

L'expansion rapide du maxillaire n'est pas contre-indiquée chez le patient mature, mais dans ce cas, la correction transversale est dento-alvéolaire et non orthopédique.

#### A. MEULAGE DES CANINES (Harrisson et Ashby, 2001)

Il consiste en un meulage de la face palatine des canines supérieures et des faces vestibulaires des canines inférieures. Différentes études longitudinales (Kuroi et Bergland, 1992 ; Lindne 1989 ; Thilander et coll., 1989) ont étudié le taux de succès de cette méthode. Elles montrent un taux de 27-64 % de correction en dentition mixte. Toutefois, Lindner (1989) a remarqué qu'un résultat positif intervenait dans les cas où la distance intercanine maxillaire était égale ou supérieure de 3.3 mm à la distance intercanine mandibulaire

#### B. APPAREILLAGES ORTHODONTIQUES

Dans une méta analyse des articles publiés entre 1966 et 2002 concernant les traitements précoces. (Petren et coll., 2003) concluent que le traitement à l'aide d'appareillages fixes ou amovibles en denture temporaire et/ou en dentition mixte présentent un taux de succès important (**cas clinique 1**).

Il faut dissocier l'expansion maxillaire rapide dite expansion orthopédique où l'activité suturale est entièrement recherchée sans effet sur les dents supports de l'expansion et l'expansion maxillaire lente ou expansion orthodontique (effets dento-alvéolaires).

#### EXPANSION MAXILLAIRE RAPIDE

L'objectif est de développer des forces lourdes qui vont permettre de disjoindre la suture maxillaire.

Ce type d'expansion a été largement décrit par Haas en 1965. L'expansion maxillaire rapide est indiquée à partir d'un déficit transversal de 4 mm.

*Functional reeducation must also be arranged if necessary.*

*Standard age for treatment refers to mixed dentition (between 6 and 8 years old depending on the child's maturity).*

*Indeed, maxillary growth ends around 6 years old but the midpalatal suture remains active until puberty. However, increasing interdigitation makes the expansion difficult after 12 years old (Garib et al., 2006).*

*Breaking interdigitation to separate maxillaries requires considerable strength; this generates dental movements involving vestibular inclination with a risk of osseous fenestration and periodontal recession (Petren and Bondemark, 2008), pain when the expansion appliance is activated and a higher relapse risk in spite of hypercorrection.*

*Maxillary fast expansion is not contraindicated in the mature patient, but in this case, transverse correction is dentoalveolar and not orthopedic.*

**A. GRINDING CANINE TEETH (Harrisson et Ashby, 2001)**  
*It consists in grinding the palatal faces of the upper canines and the vestibular faces of the lower canines. Several longitudinal studies (Kuroi and Bergland, 1992; Lindne, 1989; Thilander et al., 1989) have studied the success rate of this method. They showed a correction rate of 27-64% in mixed dentition. However, Lindner (1989) noticed the result was positive in cases where maxillary intercanine distance was an equal or superior to 3.3 mm compared with mandibular intercanine distance.*

#### **B. ORTHODONTIC APPLIANCES**

*In a meta-analysis of articles about early treatments published between 1966 and 2002. (Petren et al., 2003) concluded that treatment with fixed or removable appliances in temporary dentition and/or in mixed dentition have an important success rate (clinical case 1).*

*The difference must be made between rapid maxillary expansion called orthopedic expansion where midpalatal suture activity is entirely sought for with no repercussions on support teeth and slow maxillary expansion or orthodontic expansion (dento-alveolar effects).*

#### **RAPID MAXILLARY EXPANSION**

*This procedure consists in generating considerable forces which will separate the maxillary midpalatal suture.*

*This type of expansion was largely described by Haas in 1965. Rapid maxillary expansion is indicated when transverse deficiency is at least 4 mm.*

Le signe clinique de cette disjonction est l'ouverture d'un diastème entre les incisives centrales maxillaires en général au bout du 3<sup>e</sup> jour (fig. 8 et 9). Cette ouverture se corrige par la suite grâce à l'élasticité des fibres transeptales.

*Clinical sign of this separation is the appearance of a diastema between maxillary central incisors, generally occurring at the end of the 3<sup>rd</sup> day (fig. 8 and 9). This opening will be corrected later thanks to the elasticity of transseptal fibers.*

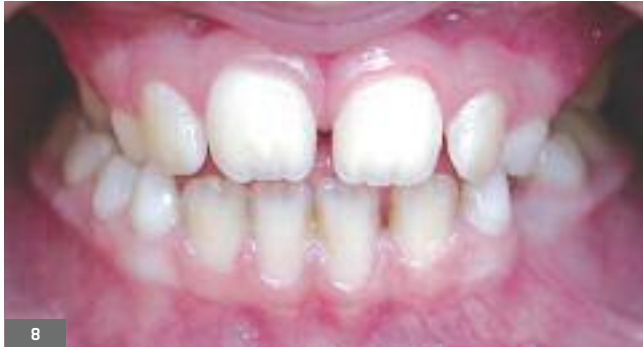

Fig. 8. Avant traitement.  
Fig. 8. Before treatment.

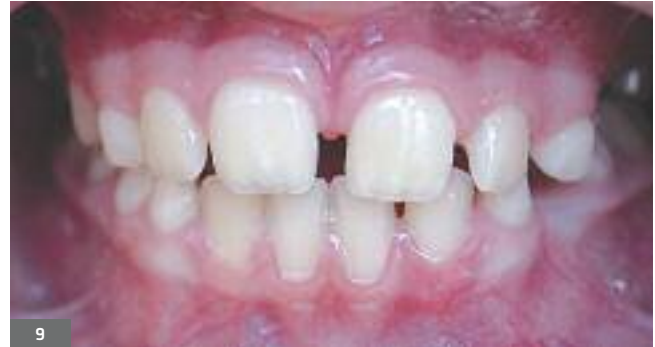

Fig. 9. Après traitement.  
Fig. 9. After treatment.

L'expansion maxillaire rapide a des effets également sur la mandibule qui tend à se positionner en bas et en arrière (Bishara et Staley, 1987). Selon Mac Namara, il existe également une augmentation de la largeur du plancher des fosses nasales (Mac Namara 2015).

*Rapid maxillary expansion also impacts the mandible which tends to be positioned down- and backward (Bishara and Staley, 1987). According to Mac Namara, the width of the nasal cavity floor is also increased (Mac Namara, 2015).*

Lors d'une expansion maxillaire rapide, le vérin est activé 2 fois par jour pendant 1 semaine puis 1 fois par jour jusqu'à obtention d'une sur-correction.

*During rapid maxillary expansion, the screw is activated twice a day during 1 week then once a day until obtaining over-correction.*

Différents types d'appareillages ont été décrits :

*Various types of appliances have been described:*

#### LES APPAREILLAGES À APPUIS DENTAIRE (cas clinique 2)

#### *TOOTH-BORNE EXPANDERS (clinical case 2)*

L'appareillage le plus utilisé est le disjoncteur d'Hyrax (Hygienic Rapid Expander) qui prend appui sur des bagues scellées sur les prémolaires (ou molaires temporaires) et les premières molaires (fig. 10).

*The most common appliances are Hyrax-type expanders (Hygienic Rapid Expander), supported on bands attached to premolars (or temporary molars) and first molars (fig. 10).*

Un appui dentaire sur les premières molaires uniquement est possible : il permet une insertion plus facile.

*It is possible to place the appliance on first molars only: this procedure allows easier insertion.*

En 2005, Davidovitch et coll. comparent les systèmes à deux bagues et quatre bagues du point de vue des effets squelettiques et dento-alvéolaires obtenus après expansion chez des sujets de 8 à 20 ans. Pour ces deux systèmes, l'ouverture de la suture se fait en « V », avec une moindre résistance en avant. La résistance suturale est plus forte en arrière où les effets squelettiques sont plus faibles et les effets dento-alvéolaires plus importants. Le système à quatre bagues permet une expansion trois fois plus importante que le système à deux bagues. Les auteurs recommandent un système à deux bagues chez les patients de moins de 12 ans, en denture mixte avec un encombrement modéré.

*In 2005, Davidovitch et al. compared two and four bands systems to assess skeletal and dentoalveolar results after expansion in patients aged 8 to 20 years old. For these two systems, midpalatal suture opening is V-shaped, with smaller resistance in the front. The suture resistance is higher in the back where skeletal effects are smaller and dentoalveolar effects are greater. The four-band system allows an expansion three times greater than the two-band system. Authors recommend the two-band system for patients under 12, with mixed dentition and moderate crowding.*



Le risque d'échec augmente au-dessus de 12 ans. Le système à quatre bagues est recommandé au-dessus de 12 ans quand l'encombrement dans le secteur antérieur est sévère (Garib et coll., 2006). L'avantage est un accès au brossage facilité par rapport aux appareillages à appui dentaire et muqueux.

**LES APPAREILLAGES À APPUIS MUQUEUX ET DENTAIRES**

Selon Haas, il permet une meilleure rétention et produit une expansion plus parallèle avec moins d'effets dento-alvéolaires. L'expansion est obtenue en 10 à 14 jours (Haas 1965). L'inconvénient est l'inflammation des tissus sous la plaque palatine en résine.

**LES APPAREILLAGES D'EXPANSION RAPIDE COLLÉS (fig. 11)**

Décrit par Cohen et Silverman en 1973, il est construit selon le même principe que le appareillages scellés, les bagues étant remplacées par un recouvrement avec de la résine acrylique des prémolaires et des molaires. Il existerait moins d'effet parasite de version vestibulaire des secteurs latéraux avec les gouttières (Olmez et coll., 2007). Il est indiqué lorsque la rétention obtenue avec les autres dispositifs n'est pas suffisante. Son élaboration demande moins de rendez-vous. La surélévation obtenue par les « bite blocks » facilite la correction des occlusions croisées antérieures (Mac Namara 1987).

*Failure risk increases after 12 years old. Four-band appliance is recommended for patients aged 12 and more when crowding in the anterior sector is severe (Garib et al., 2006). It provides easier access to brushing compared with tooth-tissue-borne expanders.*

**TOOTH-TISSUE-BORNE EXPANDERS**

*According to Haas, this type of appliance allows better retention and generates a more parallel expansion with fewer dento-alveolar effects. Expansion is completed in 10 to 14 days (Haas, 1965). The inconvenience might be a tissue inflammation under the palatal resin plate.*

**BONDED RAPID MAXILLARY EXPANSION APPLIANCES (fig. 11)**

*Described by Cohen and Silverman in 1973, these appliances are made according to the same principle as banded appliances, bands being replaced with an acrylic resin cover on premolars and molars. It would cause fewer side effects such as vestibular version of lateral sectors with splints (Olmez et al., 2007). It is indicated when retention obtained with other appliances is not sufficient.*

*Its preparation requires fewer appointments. Elevation obtained with bite blocks helps the correction of anterior cross-bite occlusions (Mac Namara, 1987).*

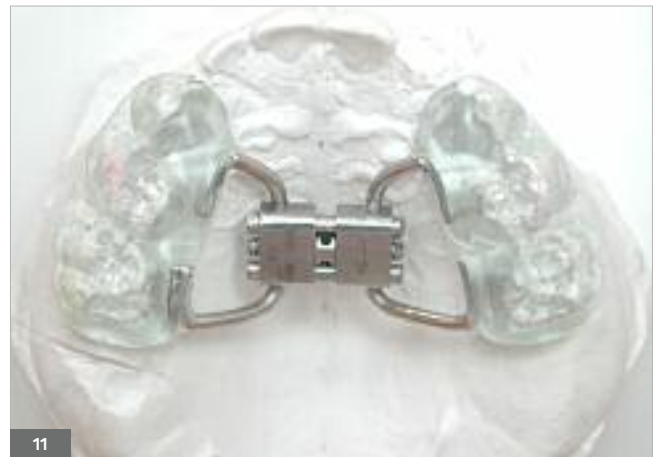
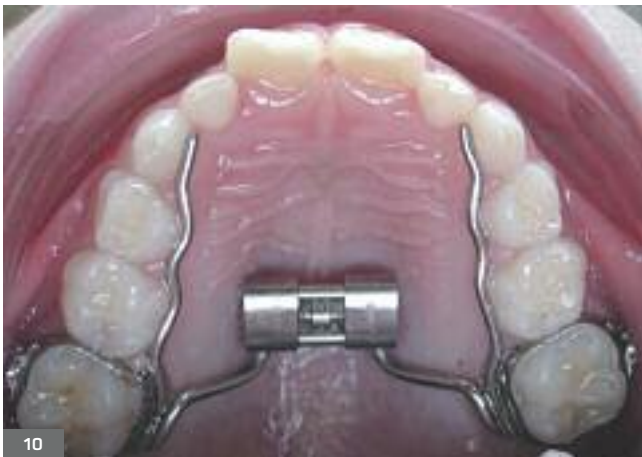
Fig. 10. La réalisation du disjoncteur nécessite l'essayage de bagues et une empreinte. L'utilisation d'une empreinte optique facilite ce type de thérapeutique chez le très jeune enfant.

Fig. 10. Preparation of the expander: bands must be adjusted and an impression must be taken. Optical impressions facilitate this type of therapeutics with very young children.

**L'EXPANSION MAXILLAIRE LENTE**

Le quadhélix ou la plaque de Hawley permettent d'obtenir une augmentation de la dimension transversale du maxillaire si elle est pratiquée précocement. Ce mode d'expansion est considéré comme plus stable car il permet une réossification ainsi qu'un développement vasculaire concomitant à l'expansion. L'expansion lente est indiquée dans les cas où l'on recherche un effet orthopédique limité, sans objectif ORL.

Les études de Lagravere n'ont montré aucune différence significative quant aux effets squelettiques et dentaires d'une expansion lente du maxillaire par rapport à une expansion rapide. Les résultats sont similaires à l'expansion rapide mais l'expansion lente est considérée comme plus physiologique car les forces engendrées sont plus faibles et s'exercent sur une période plus longue ; ceci expliquerait le taux de récidence plus faible des expansions lentes (Lagravère et coll., 2005).

**LES PLAQUES PALATINES AMOVIBLES (cas clinique 3)**

Elles sont associées à un vérin médian et le plus souvent à un plan de surélévation molaire.

Elles sont moins recommandées en raison de leur faible taux de succès. Ce résultat est très probablement associé à la mauvaise coopération des patients (compte tenu de l'âge des enfants, les risques de perte, casse ou d'habitude néfaste pour le traitement comme le fait de « jouer » avec compromettent fréquemment les résultats de traitement).

L'expansion au moyen d'une plaque de Hawley est donc plus lente et plus aléatoire. Leur mise en œuvre est cependant plus facile car elle ne nécessite pas de stock de matériel spécifique (bagues etc.).

Elle peut être indiquée lorsque la rétention dentaire s'avère insuffisante (hauteur coronaire courte) ou si l'on souhaite adjoindre d'autres dispositifs comme des ressorts de vestibulisation.

**LE QUAD-HELIX (fig. 12 et 13)**

Il a été conçu par Ricketts dans les années 70 pour corriger par expansion transversale les séquelles chirurgicales des fentes palatines.

Son intérêt réside dans la correction des rotations mésio-palatines des premières molaires supérieures en plus de l'expansion maxillaire.

Il fait appel à l'énergie de déformation élastique de courbes et de boucles métalliques précontraintes lors de son insertion. Sa conception architecturale permet d'agir sélectivement sur les différents sites de l'arcade maxillaire.

Une revue Cochrane publiée en 2014 a comparé l'efficacité des quad hélix par rapport aux appareillages amovibles pour traiter une insuffisance transversale chez l'enfant entre 8 et 10 ans. Les auteurs ont montré qu'il existait une différence assez peu significative d'efficacité des quad-hélix. Cette différence étant faible, elle ne peut conclure qu'un appareillage est réellement meilleur que l'autre (Agostino et coll., 2014).

**SLOW MAXILLARY EXPANSION**

*Quad-helix or Hawley appliances allow to increase the maxillary transverse dimension if there are placed early enough. This type of expansion is considered more stable because it generates reossification as well as vascular development concomitant to the expansion. Slow expansion is indicated in the cases where limited orthopedic effect is needed, with no ENT purpose.*

*Lagravere's studies showed no significant difference concerning skeletal and dental effects of slow maxillary expansion compared with rapid expansion. Results are the same as with rapid expansion but slow expansion is considered more physiologic because the generated forces are smaller and applied on a longer period of time; this could explain the lower relapse rate after slow expansion (Lagravère et al., 2005).*

**REMOVABLE PALATAL EXPANDERS (clinical case 3)**

*They are fitted with a median screw and most of the time a molar elevation plate.*

*They are rarely recommended because of their low success rate. These poor results are very probably due to patients' lesser involvement (considering the children's age, risks of loss, breaking or habits harmful for the treatment like "playing" with the appliance often jeopardize results).*

*Consequently, expansion with Hawley appliance is slower and less predictable. Their implementation is however easier since they do not require to store specific material (bands, etc.).*

*It can be indicated when dental retention is insufficient (short coronal height) or when other vestibulization devices like springs are needed.*

**QUAD-HELIX APPLIANCE (fig. 12 and 13)**

*It was designed by Ricketts in the 70s to correct the aftereffects of palatal cleft surgery with transverse expansion.*

*It is interesting since it also allows, besides maxillary expansion, to correct mesio-palatal rotations of the upper first molars.*

*It involves elastic strain energy of metallic wires and loops, pre-stressed during its insertion. Its architectural design allows to act separately on the various sites of the maxillary arch.*

*A Cochrane review published in 2014 compared the efficiency of quad helix compared with removable appliances to treat transverse deficiency in children aged 8 to 10. The authors showed that the difference was rather insignificant in terms of effectiveness.*

*In the light of these results, it is impossible to conclude that a specific appliance is really better than the others (Agostino et al., 2014).*

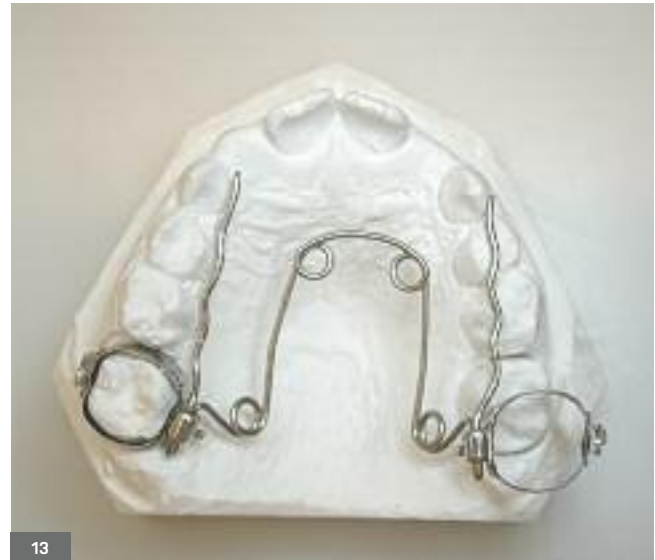
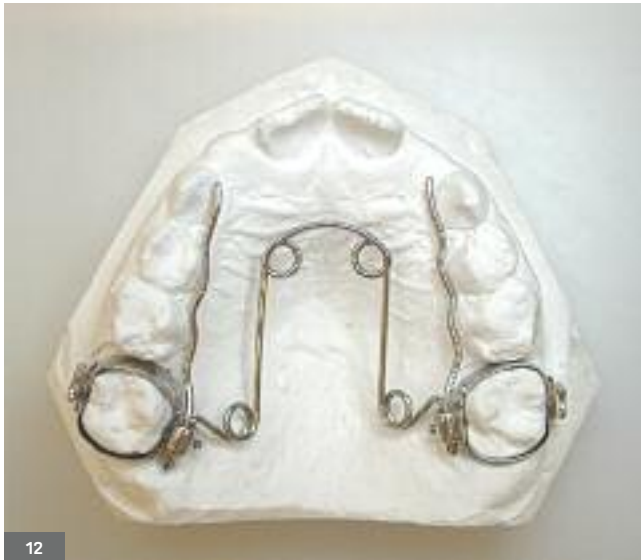
Fig. 12, 13. L'activation du quad hélix réalise une expansion et un mouvement distal des premières molaires.

Fig. 12, 13. Activation of quad helix generates an expansion and a distal movement of first molars.

## CAS CLINIQUES

### CAS CLINIQUE 1

#### EN DENTURE TEMPORAIRE

Expansion en 2 mois (fig. 14 à 18).

## CLINICAL CASES

### CLINICAL CASE 1

#### IN TEMPORARY DENTITION

Expansion in 2 months (fig. 14 to 18).

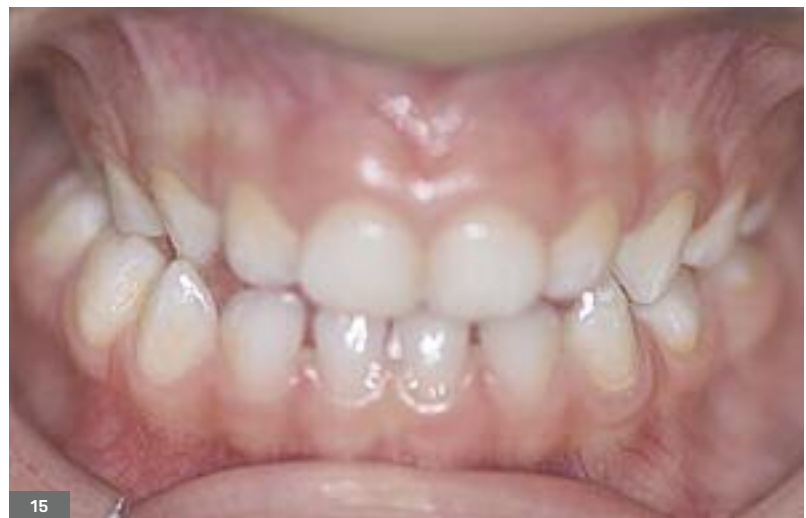
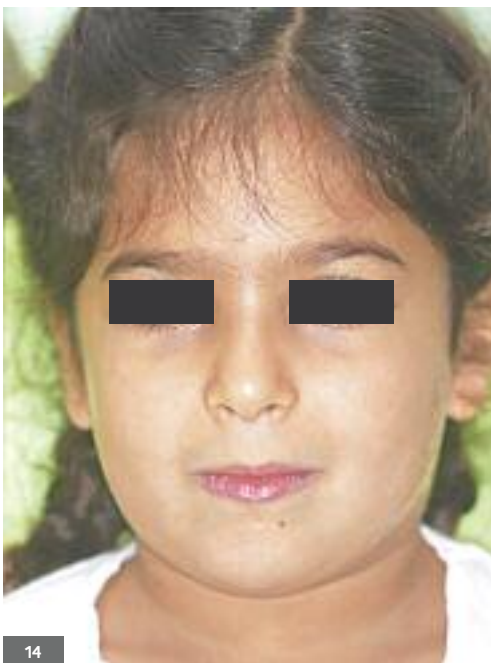
Fig. 14. Examen exobuccal.

Fig. 14. Exobuccal examination.

Fig. 15. Examen endobuccal.

Fig. 15. Endobuccal examination.

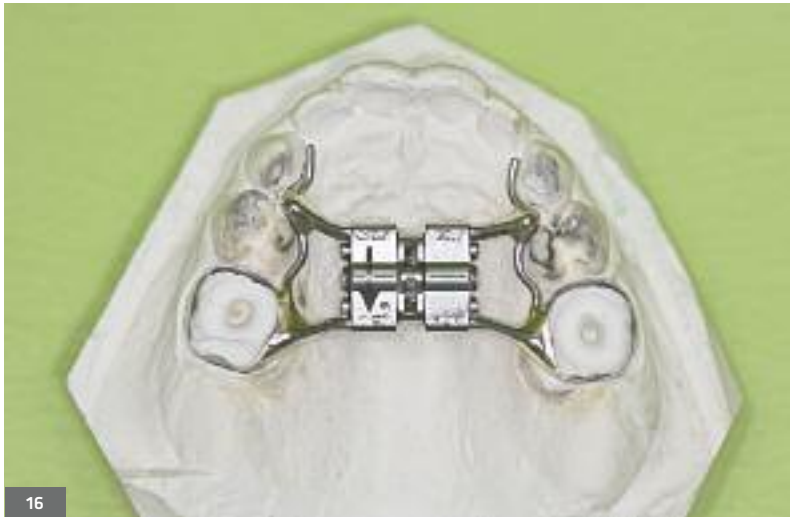

Fig. 16. Expansion fixe.

Fig. 16. Fixed expansion.

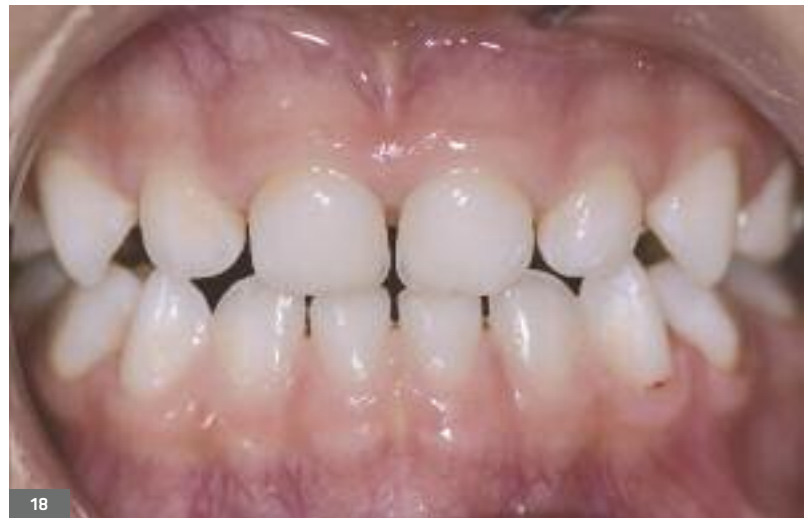
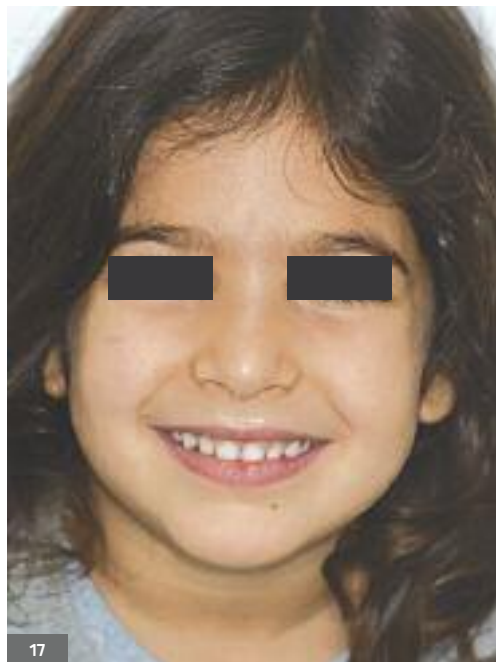
Fig. 17. Examen exobuccal après traitement.

Fig. 17. Exobuccal examination after treatment.

Fig. 18. Examen endobuccal après traitement.

Fig. 18. Endobuccal examination after treatment.

## CAS CLINIQUE 2

### EN DENTITION MIXTE AVEC DISJONCTEUR

Jeune fille de 8 ans en denture mixte présentant une endoalvéolie maxillaire avec béance incisive et latérodéviation mandibulaire. Après arrêt du pouce, une phase d'expansion maxillaire a été réalisée avec un disjoncteur (DST : 4 mm) activé une fois par jour pendant 25 jours soit 6 mm d'expansion réalisée (2 mm de sur-correction). L'appareil a été porté 5 mois (fig. 19 à 30).

## CLINICAL CASE 2

### IN MIXED DENTITION WITH EXPANDER

8-year-old girl with mixed dentition presenting maxillary endoalveolia with incisal open bite and mandibular lateral deviation. After eliminating the thumb-sucking habit, a phase of maxillary expansion was performed with an expander (transverse deficiency: 4 mm) activated once a day during 25 days, resulting in a 6 mm expansion (with 2 mm of overcorrection). The appliance was worn during 5 months (fig. 19 to 30).



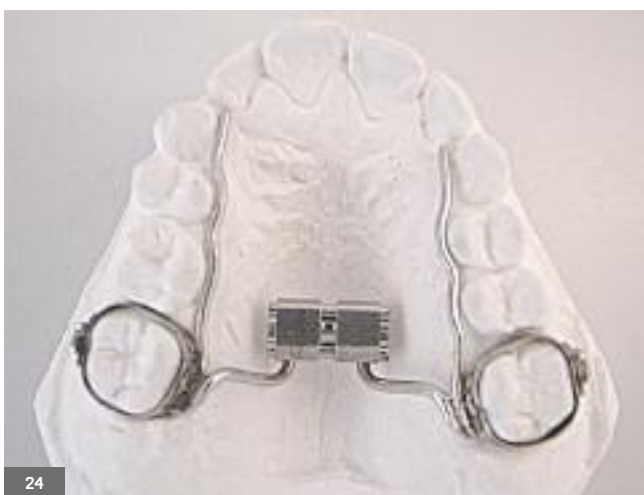
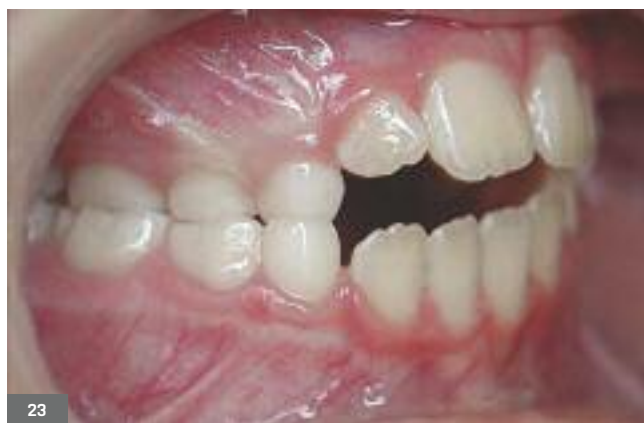
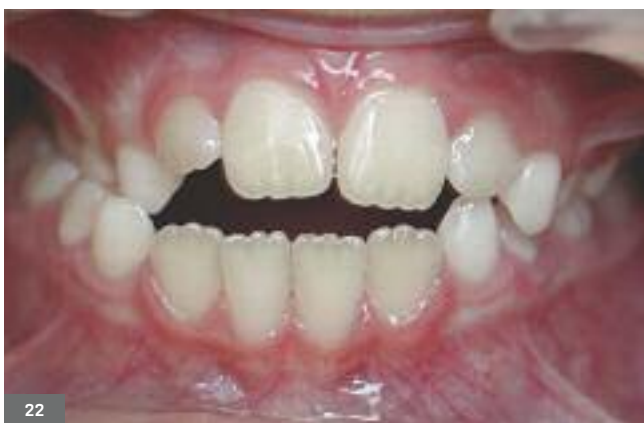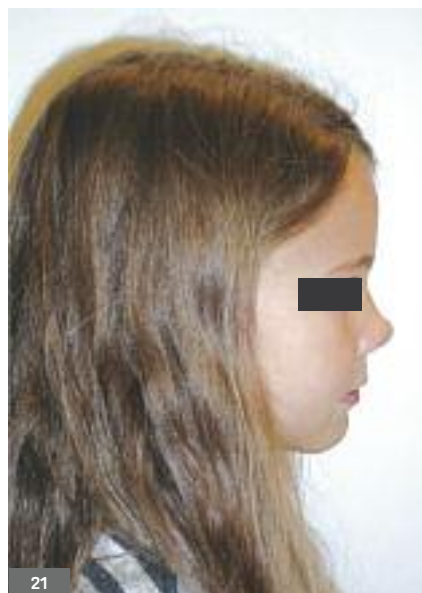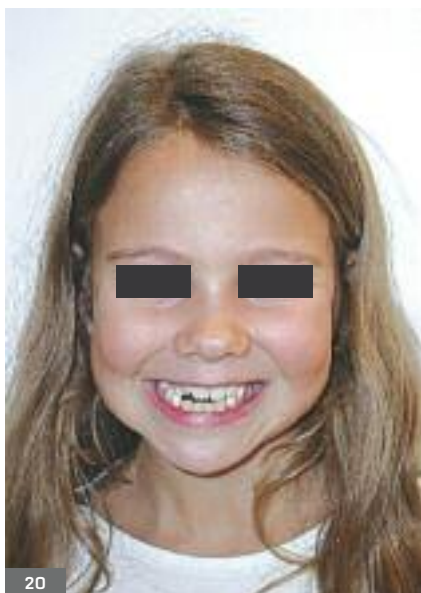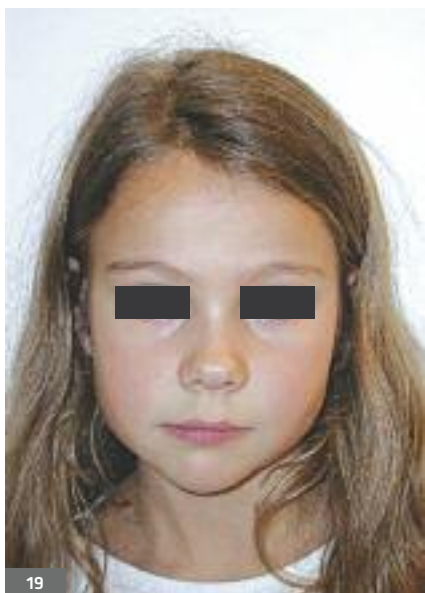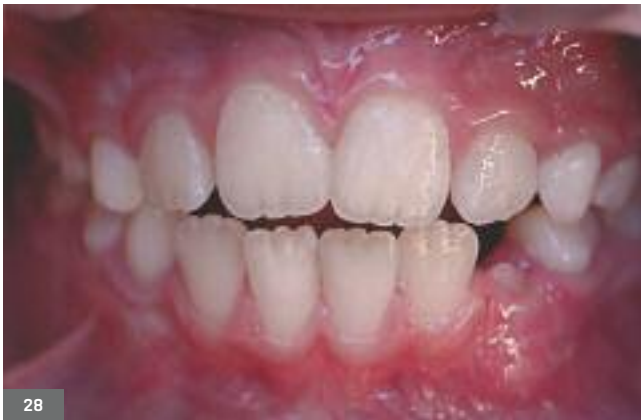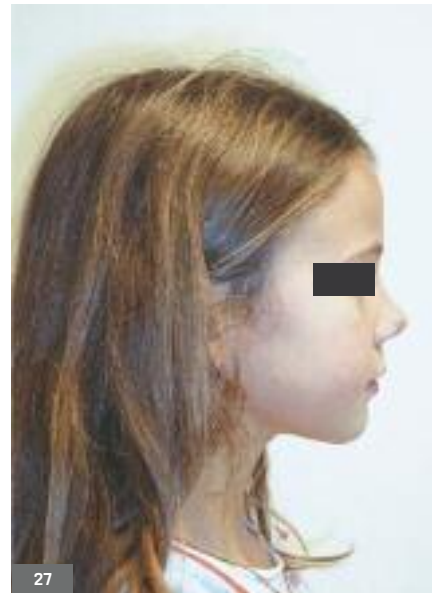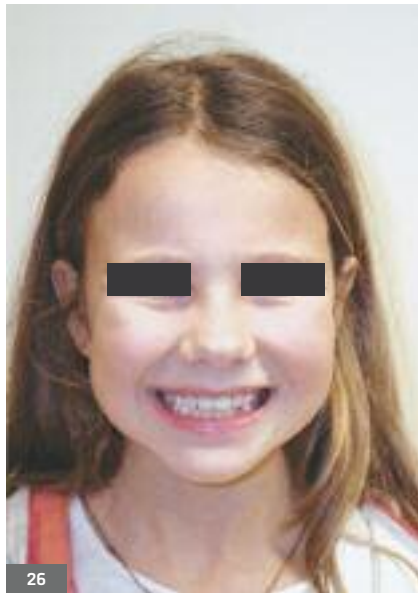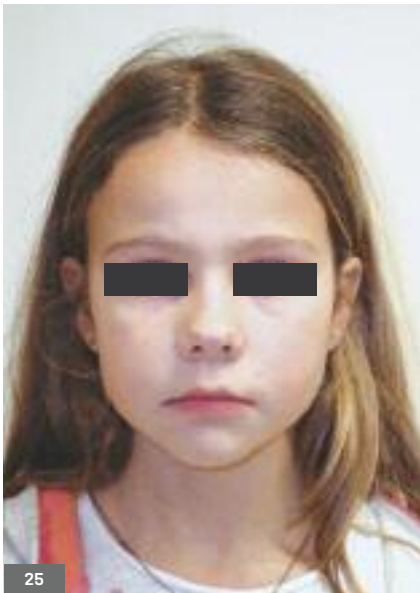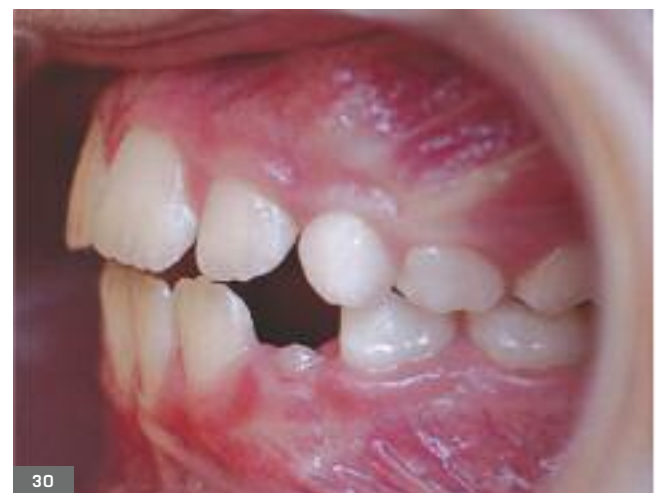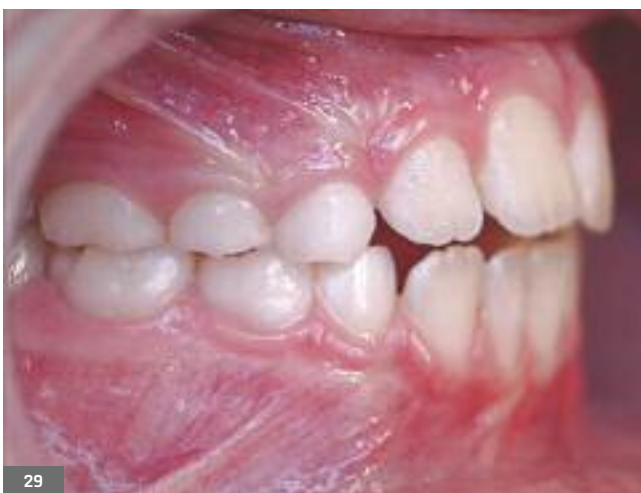Fig. 19 - 24. Photos avant traitement.  
Fig. 19 - 24. Pictures before treatment.





**Fig. 25 - 30.** Photos après traitement : La symétrie du visage est retrouvée, il n'existe plus de déviation des milieux inter-incisifs, la bécance a diminué.

*Fig. 25 - 30. Pictures after treatment: facial symmetry can be noticed, deviation of inter-incisal midlines has disappeared, open bite has been reduced.*



CAS CLINIQUE 3

EN DENTURE MIXTE AVEC PLAQUE DE HAWLEY

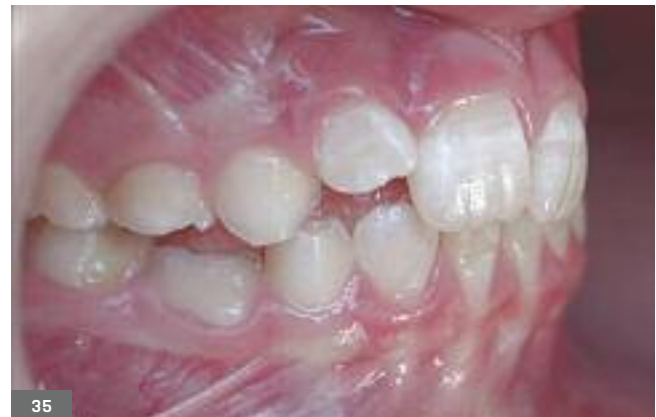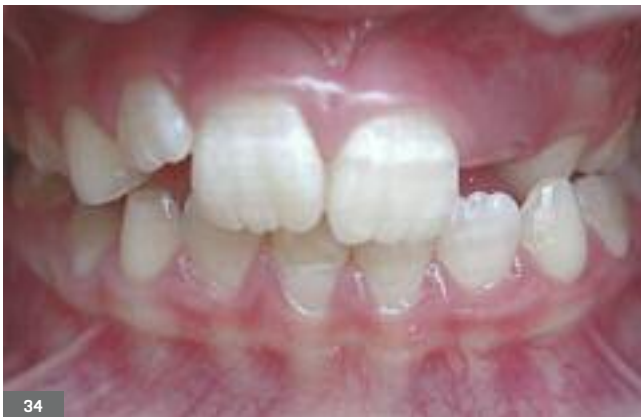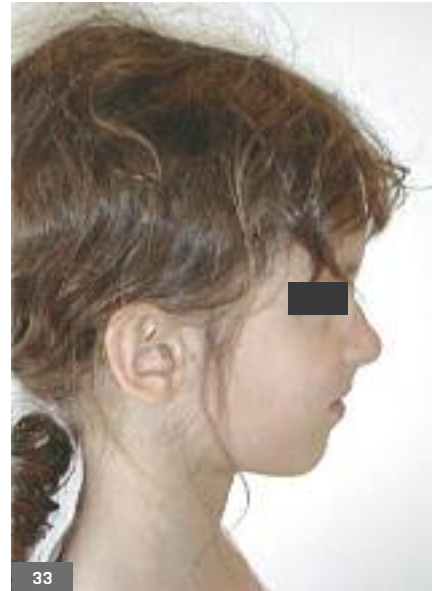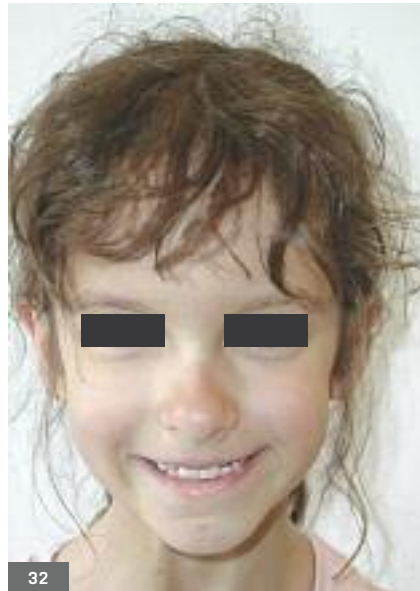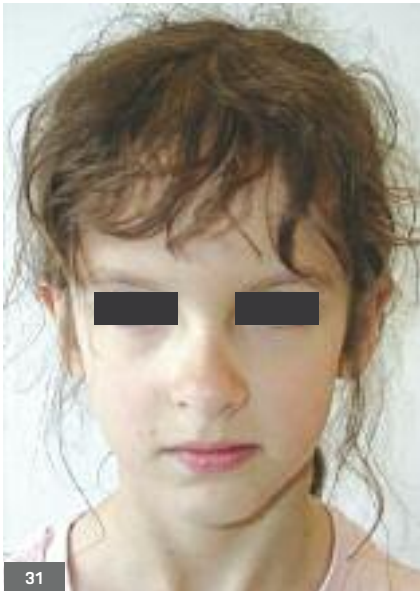Jeune fille de 7 ans présentant une endoalvéolie maxillaire avec latérodéviation mandibulaire. Mesure de la DST : 2 mm ; 63 est en palatatopie. La mise en place d'une plaque de Hawley avec vérin médian et ressort pour vestibuler 63 a permis en 4 mois de corriger l'endoalvéolie et a amélioré spontanément la position des incisives maxillaires. Le plan de surélévation est nécessaire dans ce cas pour permettre le repositionnement mandibulaire (fig. 31 à 44).

CLINICAL CASE 3

IN MIXED DENTITION WITH HAWLEY APPLIANCE

7-year-old girl presenting maxillary endoalveolia with mandibular lateral deviation. Measurement of transverse deficiency: 2 mm; 63 is palatally positioned.

The placement of a Hawley appliance with median screw and spring to vestibulize 63 allowed to correct endoalveolia in 4 months and spontaneously improved the position of maxillary incisors. In this case, an elevation plate was necessary to allow mandibular repositioning (fig. 31 to 44).



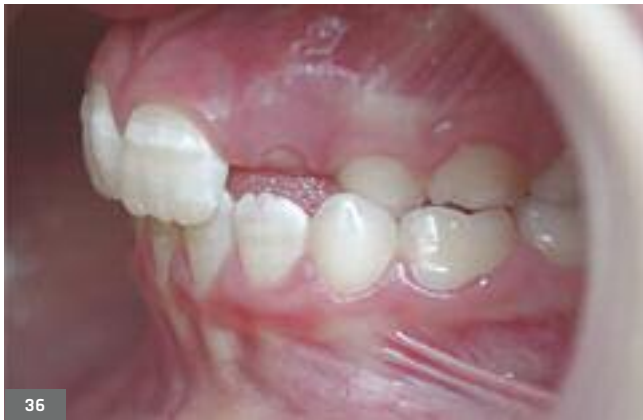
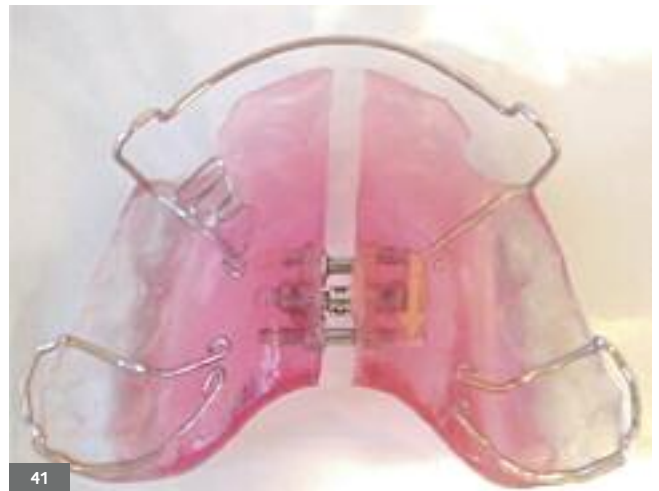
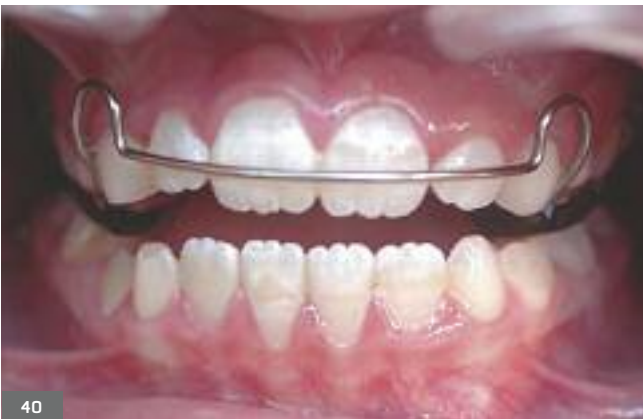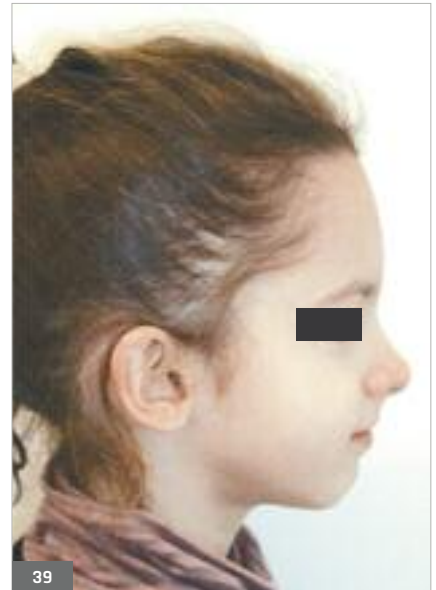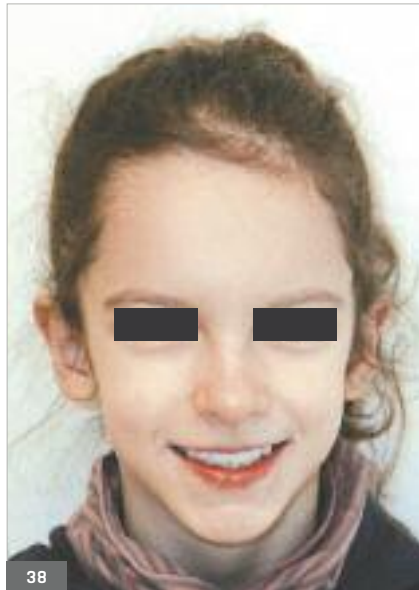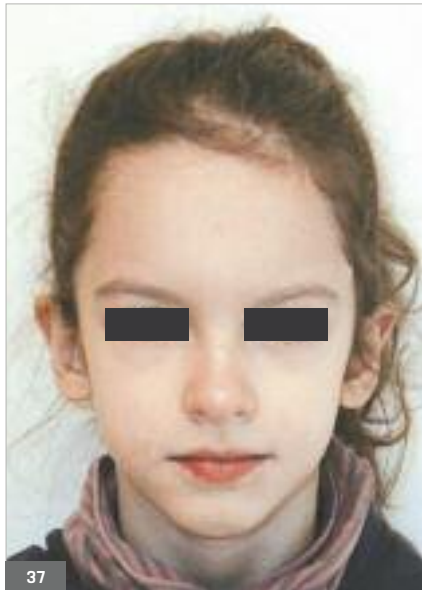Fig. 21 - 36. Début de traitement.

Fig. 21 - 36. Beginning of treatment.





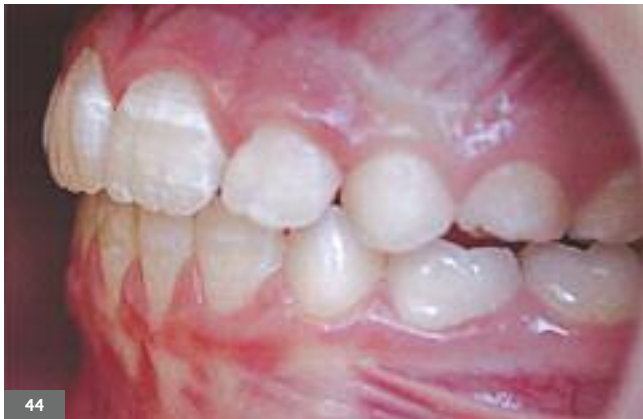
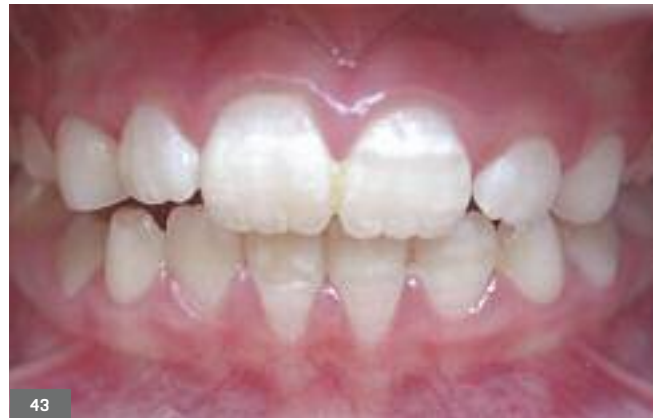
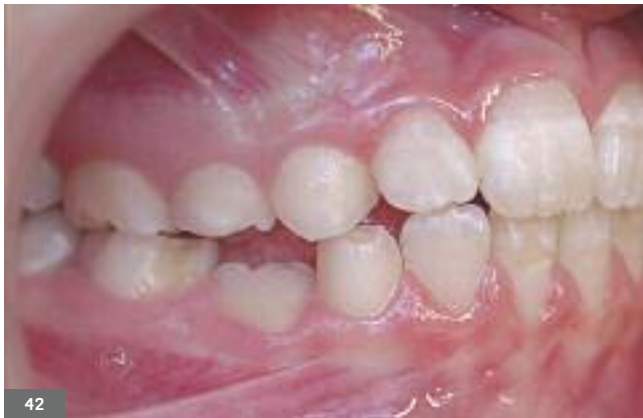Fig. 37 - 44. Fin de traitement.  
Fig. 37 - 44. End of treatment.

## CONCLUSION

L'omnipraticien, le pédodontiste et l'orthodontiste jouent un rôle essentiel dans le dépistage précoce des malocclusions du sens transversal maxillaire. Non dépistées et non traitées, elles entraînent un déficit fonctionnel et esthétique important.

Des thérapeutiques interceptives simples évitent l'installation ou l'aggravation de la malocclusion en réduisant considérablement la durée d'un traitement orthodontique ultérieur.

Cependant, une attention doit être portée sur une utilisation systématique de l'expansion en dehors de la correction d'un articulé inversé.

Gianelly (Lindner 1989) a montré que le recours à l'expansion du maxillaire, en l'absence d'occlusion inversée, pour résoudre un encombrement dentaire ou corriger une classe II n'était pas fondé.

Les arguments sont les suivants :

- L'augmentation du diamètre maxillaire implique l'augmentation de la largeur inter-canine à la mandibule qui est un facteur de récurrence.
- Beaucoup d'encombrements dentaires peuvent être résolus par la simple utilisation de l'espace de dérive mésiale ou sont des encombrements dentaires transitoires.
- La correction de la classe II dentaire se fait le plus souvent spontanément au moment du passage de la denture mixte à la denture permanente.

## CONCLUSION

*General practitioners, pediatric dentists and orthodontists all play an essential role in the early screening of malocclusion with maxillary transverse deficiency. Undetected and untreated, they can provoke important functional and aesthetic disorders.*

*Interceptive simple therapeutics can prevent the onset or the aggravation of malocclusion by considerably reducing the duration of orthodontic treatment performed later.*

*However, maxillary expansion should not be used systematically, except to correct cross-bite.*

*Gianelly (Lindner 1989) showed that maxillary expansion procedures, when occlusion is not inverted, were not justified to treat dental crowding or to correct class II.*

*The following arguments are put forward:*

- *Increasing maxillary diameter involves the increase of the intercanine width in the mandible which is a factor of relapse.*
- *Many dental crowding cases can be resolved simply by using mesial drift or are just temporary dental crowding.*
- *In most cases, dental class II is spontaneously corrected when mixed dentition changes into permanent dentition.*

– L'expansion transversale du maxillaire n'entraîne pas de déplacement de la mandibule vers l'avant autre que le fruit de la croissance normale.

Comme toute thérapeutique, l'expansion maxillaire a ses indications et ses limites.

– *Maxillary transverse expansion does not provoke any mandibular forward shift other than the one due to normal growth.*

*Like all therapeutic procedures, maxillary expansion has its indications and its limitations.*

Traduction : Marie Chabin

## BIBLIOGRAPHIE

- AGOSTINO P., UGOLINI A., SIGNORI A., SIVESTRINI-BIAVATI A., HARRISON J.E., RILEY P. – Orthodontic treatment for posterior crossbites. Cochrane Database of Systematic Reviews 2014, Issue 8. Art. No.: CD000979.
- BACCETTI T., MUCCEDERO M., LEONARDI M., CORRA P. – Interceptive treatment of palatal impaction of maxillary canines with rapid maxillary expansion: a randomized clinical trial. Am J Orthod Dentofacial Orthop. 2009 Nov; 136(5): 657-661.
- BELL R.A. – Posterior crossbites in children: Developmental – based diagnostic and implications to normative growth patterns Semin Orthod. 20 (2): 77-113.
- BISHARA S.E., STALEY R.N. – Maxillary expansion: Clinical implication. Am J Orthod Dentofacial Orthop. 1987 Jan; 91(1): 3-14.
- CHATEAU M. – Orthopédie dentofaciale. Diagnostic et traitement. Paris : J. Prêlat éd : 1975.
- DAVIDOVITCH M., EFSTATHIOU S., SARNE O., VARDIMON A.D. – Skeletal and dental response to rapid maxillary expansion with 2 - versus 4 - band appliances. Am J Orthod Dentofac Orthop. 2005 Apr; 127(4): 483-492.
- GARIB D.G., HENRIQUES J.F., JANSON G., DE FREITAS M.R., FERNANDES A.Y. – Periodontal effects of rapid expansion with tooth-tissue-borne and tooth-borne expanders: a computed tomography evaluation. Am J Orthod Dentofacial orthop. 2006 Jun; 129(6): 749-758.
- GIANELLY A.A. – Rapid maxillary expansion in the absence of crossbites: added value? Am J Orthod Dentofacial Orthop. 2003 Oct; 124(4): 362-365. Review.
- HAAS A.J. – The treatment of maxillary deficiency by opening the midpalate suture. Angle Orthod. 1965 Jul; 35: 200-217.
- HARRISSON J.E., ASHBY D. – Orthodontic treatment for posterior crossbites Cochrane Data Base Syst Rev 2001 (1) (Cochrane review).
- KUROL J., BERGLAND I. – Longitudinal study and cost-benefit analysis of the effect of early treatment of posterior crossbites in the primary dentition Eur J Orthod 1992; 14: 173-179.
- LAGRAVÈRE M.O., MAJOR P.W., FLORES-MIR C. – Skeletal and dental changes with fixed slow maxillary expansion treatment: a systematic review. J Am Dent Assoc. 2005 Feb; 136(2): 194-199. Review.
- LINDNER A. – Longitudinal study of the effect of early interceptive treatment in 4-year children with unilateral crossbite Scand J Dent Res 1989; 97: 432-438.
- MAC NAMARA J., LIONE R., FRANCHI L., ANGELIERI F., CEVIDANES L., DARENDELILER A., COZZA P. – The role of maxillary expansion in the promotion of oral and general health. prog Orthod. 2015; 16: 33.
- MAC NAMARA J.A. JR. – An orthopedic approach to the treatment of Class III malocclusions in young patients. J Clin Orthod. 1987 sep; 21(9): 598-608.
- MOYERS R.E., VAN DER LINDEN F.P., RIOLO M.L. – Standards of human development. In: Monograph 5. craniofacial growth series, center for human growth and development. 7<sup>th</sup> ed. University of Michigan: Ann Harbor: 1976.
- OLMEZ H., AKIN E., KARACAY S. – Multitomographic evaluation of the dental effects of two different rapid palatal expansion appliances. Eur J Orthod. 2007 Aug; 29(4): 379-385.
- PETRÉN S., BONDEMARK L., STIERFELDT B. – A systematic review concerning early orthodontic treatment of unilateral posterior crossbite Angle. Orthod 2003; 73: 588-596.
- PETRÉN S., BONDEMARK L. – Correction of unilateral posterior crossbite in the mixed dentition: a randomized controlled trial. Am J orthod Dentofac Orthop. 2008; 133(6): 790. e7-13.
- SOREL O. – Rapid palatal expansion for the treatment of maxillary constriction. Rev Stomatol Chir Maxillofac. 2004 Feb; 105(1): 26-36. Review.
- SOREL O., BOILEAU M.J., PUJOL A. – Anomalies transversales en Orthodontie de l'enfant et du jeune adulte 2013, Elsevier Masson.
- SURI L., TANEJA P. – Surgically assisted rapid palatal expansion: a literature review. Am J Orthod Dentofacial Orthop. 2008 Feb; 133(2): 290-302. Review.
- THILANDER B., WHALUND S., LENNARSON B. – The effect of early interceptive treatment in 4-year-old children with unilateral cross-bite Scand J Dent Res 1989; 97: 432-438.
- PERTINENCE ET INDICATIONS DES ACTES D'ORTHODONTIE. Recommandations de bonne pratique. Fédération Française d'Orthodontie. Juil 2017.